

Teil I: Die tubuläre Brust – Anatomische Grundlagen und die daraus resultierenden Behandlungskonzepte

Autoren: Dr. med. Benjamin Gehl, Priv.-Doz. Dr. med. Artur Wörseg

Das Verständnis anatomischer Grundlagen der tubulären Brust war in den letzten Jahren Thema zahlreicher wissenschaftlicher Arbeiten. Besonders die Bandstrukturen und Faszien der Brust, welche zum genaueren Verständnis der unterschiedlichen Behandlungskonzepte von großer Wichtigkeit sind, wurden beleuchtet. Die weibliche Brust einer jeden Patientin ist einzigartig, und so ist auch jede fehlgebildete Brust individuell zu betrachten. Dies spiegelt sich auch in der unterschiedlichen Bezeichnung dieser Fehlbildung, wie z. B. der tubulären, tuberösen, Rüssel- oder auch Schlauchbrust, der Snoopy Breast oder Snoopy's nose Breast, wider. Wir erlauben uns in diesem Artikel von der tubulären Brust zu sprechen.

In der Literatur wird die Inzidenz der tubulären Brust unterschiedlich angegeben. Im Allgemeinen wird eine Inzidenzrate von 5 Prozent angenommen. Bei asymmetrischen Brüsten wird die Inzidenz einer tubulären Brust mit bis zu 88,8 Prozent angeführt.¹ Aus der Sicht der Autoren liegt die Inzidenz gerade bei hyperplastischen Brüsten maßgeblich höher als 5 Prozent, da diese im Vergleich zu hypoplastischen Brüsten aufgrund der überdehnten Bandstrukturen sowie des eingelagerten Fettes häufig nicht als solche erkannt werden.

In der Praxis zeigt sich jedenfalls, dass hauptsächlich junge Mädchen unter der Deformität der tubulären Brust leiden und bereits in jungen Jahren beim Plastischen Chirurgen nach Hilfe suchen. Manchmal handelt es sich um Patientinnen unter 18 Jah-

ren, die mit dem Aussehen ihrer Brust nicht zufrieden sind.

Um das Wesen der tubulären Brust zu verstehen und entsprechende Behandlungskonzepte zu wählen, ist ein exaktes Verständnis der anatomischen Grundlagen dieser Deformität notwendig.

Anatomische Grundlagen

Das Faszien-system der weiblichen Brust

Die Basis der normalen, gesunden Brust projiziert sich auf den M. pectoralis major auf Höhe der 2. bis 6. Rippe. Die Brustdrüse wird vom Brustmuskel durch die Muskelfaszie getrennt, welche in Verbindung mit dem oberflächlichen Faszien-system ein Gleitlager bildet. Diese Muskelfaszie verläuft über

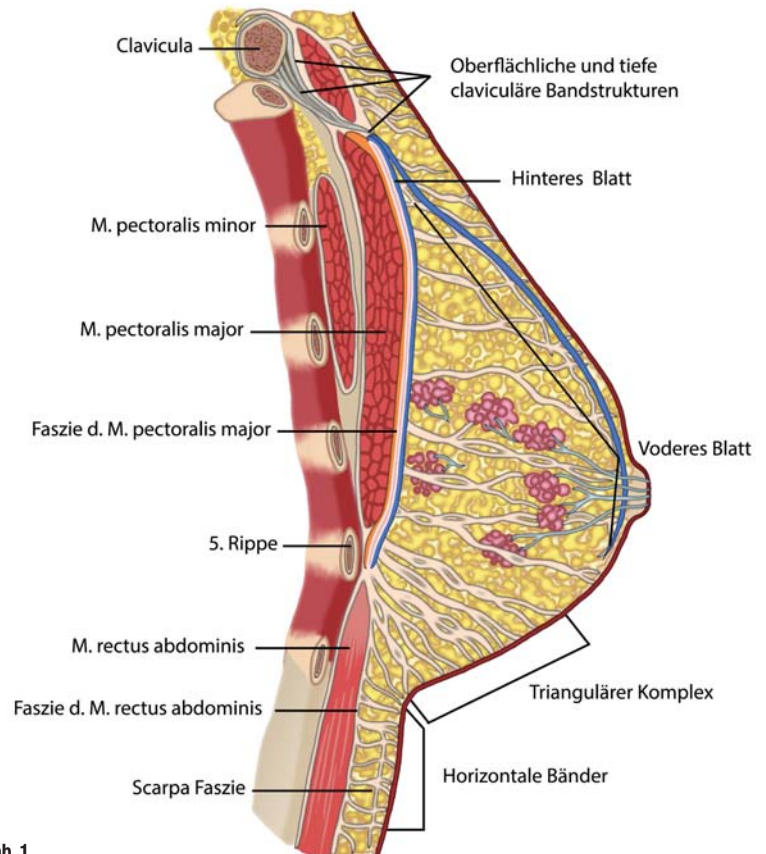


Abb. 1

Fasziensystem des restlichen Körpers und hält gemeinsam mit den Cooper'schen Bändern die Brust in Form. Das oberflächliche und tiefe Fasziensystem kommuniziert an unterschiedlichen Stellen miteinander und hat Verbindungen zum Periost der Rippen und des Sternums. Diese beiden Fasziensysteme spielen in der Ausbildung der Unterbrustfalte und des unteren Pols der Brust eine wichtige Rolle. Ein vermehrtes Verschmelzen der tiefen Muskelfaszie mit dem oberflächlichen, subkutanen Fasziensystem sowie eine erhöhte Dichte an Fasziensträngen im Bereich der Unterbrustfalte verhindern eine regelrechte Ausbildung des unteren Pols und stellen so eine wesentliche Ursache der tubulären Brust dar.

Abb. 1: Anatomische Strukturen der weiblichen Brust.

dem M. pectoralis major in den M. rectus abdominis und lateral in den M. serratus anterior und den M. obliquus externus aus. Die Verschmelzung der tiefen Muskelfaszie mit dem oberflächlichen Fasziensystem der Brust ergibt mit dem vertikalen Fasziensystem die Form der Unterbrustfalte. Die Cooper'schen Bänder² ziehen von der Muskelfaszie durch das Brustdrüsengewebe in die Dermis der Haut und stabilisieren die Brüste in ihrer entsprechenden Form. Ein Nachgeben oder das Überdehnen dieser Bänder führt zu einer Ptose der Brust. Neben dem bereits beschriebenen tiefe Muskelfaszie findet sich im Drüsenkörper das sogenannte oberflächliche Fasziensystem, das erstmals von Scarpa & Colles beschrieben wurde.³ Das oberflächliche Fasziensystem der Brust entspricht dem subkutanen

Das oberflächliche Fasziensystem der Brust

Das oben beschriebene subkutane, oberflächliche Fasziensystem gliedert sich bei genauer Betrachtung in ein vorderes und ein hinteres Blatt. Die Teilung erfolgt ca. auf Höhe der ersten Rippe, wobei das vordere Blatt bis auf Höhe des 4. Interkostalraumes verläuft und kaudal davon praktisch nicht mehr vorhanden ist. Das hintere Faszienblatt überzieht die Faszie des M. pectoralis major und bildet damit ein Gleitlager zwischen Brustdrüse und Muskulatur. Es verschmilzt mit der tiefen Faszie des M. pectoralis major in der Unterbrustfalte (Abb. 1). Die zwei claviculären Faszienbänder halten die Brust mit ihren knöchernen Ankerpunkten an der Clavicula mithilfe des oberflächlichen Fasziensystems in Form.

Abb. 2: Klassifikation der tubulären Brustdeformität:

Typ 1: Hypoplasie des medialen unteren Quadranten. S-Shape der medialen Brust, größerer lateraler Quadrant im Vergleich zum medialen Quadranten.

Typ 2: Hypoplasie des medialen und lateralen unteren Quadranten, die Areola zeigt gerade und die subareoläre Haut des unteren Pols ist zu kurz.

Typ 3: Hypoplasie des medialen und lateralen unteren Quadranten, die Areola zeigt nach unten, die subareoläre Haut des unteren Pols ist zu kurz.

Typ 4: Schwere Brustfehlbildung aller 4 Quadranten, Brustbasis kaum vorhanden.

Prof. Heimburg et. al., 2000

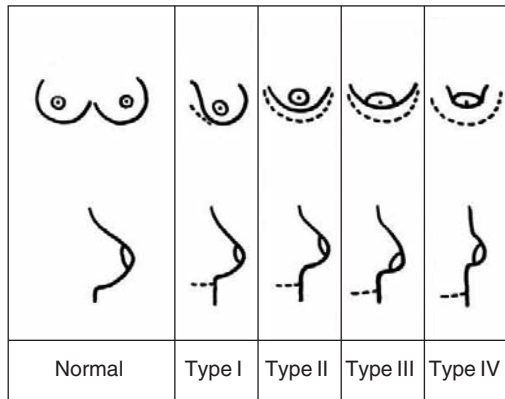


Abb. 2

Die Tatsache, dass das oberflächliche Blatt auf Höhe des 4. Interkostalraumes aufhört und dort keine weitere Stabilität mehr bietet, ist im Zusammenhang mit den dichten Fasziesträngen im kaudalen Bereich der Grund, dass die Drüse bei der tubulären Brust nach oben gedrückt wird und der Mamillenkomplex nach außen luxiert. Dies erklärt den Charakter und das klinische Bild der tubulären Brust mit einem nicht ausgeprägten unteren Pol und einem luxierten Mamillen-Areola-Komplex.

Aktuelle MRT-Untersuchungen bei Patientinnen mit tubulärer Brustdeformität bestätigen diese Folgerung. Sie zeigen einen sehr dichten, triangulären Komplex mit eng gestreuten Fasziens- und Bandstrukturen im Bereich der Unterbrustfalte.⁴

Die Bandstrukturen der Unterbrustfalte

Wie bereits beschrieben wird die Unterbrustfalte durch das Verschmelzen des tiefen und oberflächlichen Faszien-systems mitgebildet. Bei der genau-

ren Betrachtung zeigt sich jedoch, dass Bandstrukturen, die von der 5. Rippe sowie vom intermuskulären Septum, gebildet aus M. rectus abdominis und M. pectoralis major, ebenfalls in die Unterbrustfalte ziehen, damit den sogenannten triangulären Komplex bilden. Die Unterbrustfalte wird hierdurch verstärkt. Sind diese Bänder stark oder zu stark ausgebildet, tragen sie zu einer Fehlbildung des unteren Brustpols im Rahmen der tubulären Deformität bei, da sich die Brust aufgrund der erhöhten Stabilität nicht regelrecht ausbilden kann. Zusätzlich zu den Bandstrukturen, die vom intermuskulären Septum und der Rippe ausgehen, finden sich senkrechte Bandstrukturen radiär nach oben laufend, die zirkulär um die Brustdrüse einen Ring bilden. Diese sind im Normalfall schwach ausgebildet. Die vermehrte Dichte dieser senkrecht laufenden Bänder, welche regulär stabilisierend auf das Brustdrüsengewebe wirken, bilden bei der tubulären Brust den sogenannten fibrotischen Ring, welcher im Rahmen jedes Behandlungskonzeptes berücksichtigt werden muss.

Diskussion und Folgerungen

Je nach Ausbildung und Gradeinteilung der tubulären Brust (Abb. 2) zeigt sich die Fehlausbildung in einem oder mehreren Quadranten. Mit dem Verständnis des fehlgebildeten Faszien-systems der Brust muss das Ziel einer jeden Operation sein, den unteren Pol wiederherzustellen und den luxierten Mamillen-Areola-Komplex zu repositionieren. Unabhängig von der Art der Operation, welche in Teil II in der nächsten Ausgabe abgehandelt werden wird, ist die Behandlungsstrategie vorgegeben. Pathologische Strukturen müssen durchtrennt werden, um

Abb. 3: Beispiel einer tubulären Brust, (a) präoperativ und (b) Ergebnis 14 Tage postoperativ.

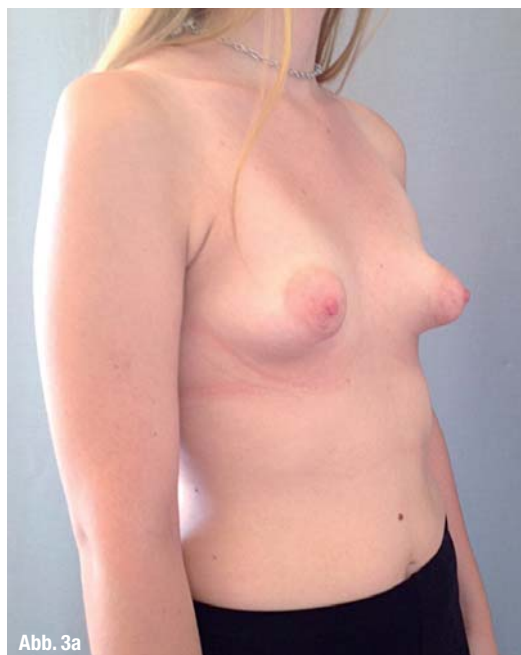

Abb. 3a

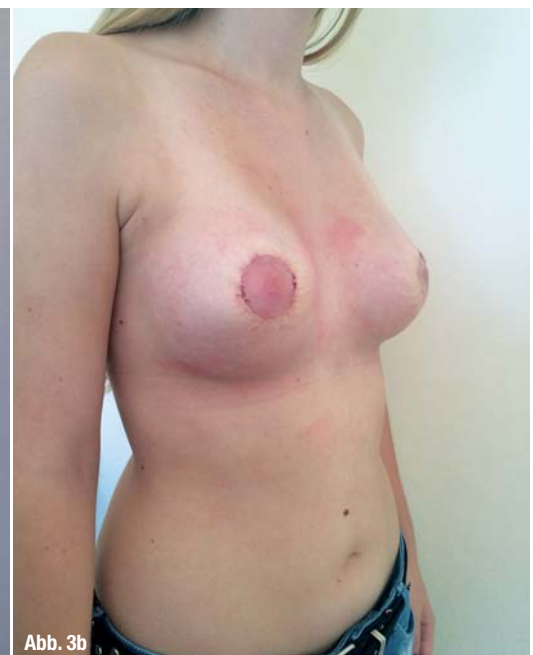

Abb. 3b

die Brust vollständig zu entfalten. Ob es hier zur Anwendung des „Unfurlings“, der „Criss-Cross-Technik“ oder der Injektion von Eigenfett kommt, muss je nach individuell ausgeprägter Deformität entschieden werden. Besonders bei jungen Patienten müssen pathologische Faszienstrukturen unter Berücksichtigung der Stillfähigkeit behandelt werden.

Das Prinzip der Autoren ist es, die Form der Brust durch die Operationstechnik in erster Linie zu entspannen, um so von einer spitzen Brust zu einer runden Brust zu gelangen. Die Deformität steht in der Behandlung der tubulären Brust an erster Stelle. Erst wenn die Bandstrukturen und Ringe aufgebrochen sind, die Brust weich und entspannt ist, kann sie neu geformt werden. Auch kann erst dann ein Implantat verwendet werden. Als Regel muss gelten, dass mit einem Implantat allein die tubuläre Brust nicht behandelt werden kann.

Lesen Sie mehr zu den verwendeten Techniken und Strategien in „Teil II: Die tubuläre Brust – Behandlungsstrategien“ in der face 1/2015.

Kontakt
face


**Dr. med.
Benjamin Gehl**
 Plastische, Rekonstruktive & Ästhetische Chirurgie (WB)
 B.Gehl@worseg-clinics.com

Infos zum Autor



Literatur



**Priv.-Doz. Dr. med.
Artur Worseg**
 Ärztlicher Leiter
 der Worseg Clinics

Worseg Clinics

Sieveringer Straße 36
 1190 Wien, Österreich
 Tel.: +43 1 3287337-0
 Fax: +43 1 3287337-33
 office@worseg-clinics.com

excelV™
**Vaskulärer Laser
 in einer neuen
 Dimension**

Das System für Ihre Praxis:

- hohe Geschwindigkeit und mehr Komfort
- bis zu 12 mm Spotgröße
- KTP und Nd:YAG

