

Vom superextended zum gering invasiven Facelift (GIF): Rasche Gesellschaftsfähigkeit mit verkürzten Narben und einem erheblich reduzierten Gewebetrauma

Autoren_Dr. med. Karl-Gustav Bräutigam, Dr. med. Benjamin Gehl

_Einleitung

Jedes Gesicht ist einzigartig und so sollten verjüngende Eingriffe die Individualität des Patienten respektieren. Verschiedenste Operationstechniken und Methoden wurden in den vergangenen Jahren beschrieben. Zahlreiche Operationstechniken wurden entwickelt und verbessert, um zu dem gewünschten Ergebnis zu gelangen. Der mündige Patient unserer Tage jedoch fragt nicht nach Techniken, sondern möchte vor allem: unoperiert aussehen, rasch

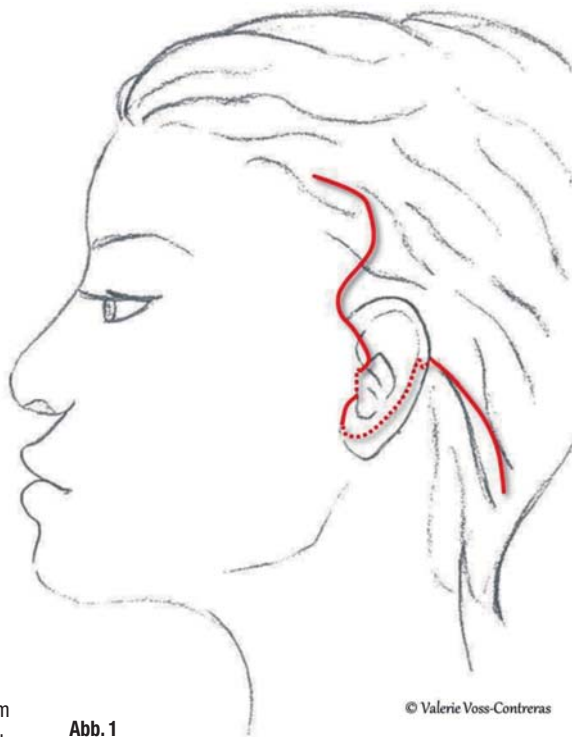
gesellschaftsfähig sein und das noch mit geringer Beeinträchtigung seiner Lebensqualität. Diesen Wünschen Rechnung zu tragen, wurden zahlreiche Operationsverfahren entwickelt, die sich um kürzere Operationszeiten, geringere Traumatisierung und Minimalisierung der Narben bemühen.

Das klassische superextended Facelift ist zweifellos die High-End-Technik bei fortgeschrittener Hautalterung. Es kombiniert die erschlaffte Stirn, hängende Wangen und eine kaudalisierte Halspartie in einer Operation perfekt zu liften.

Über den Haarlinienschnitt bei hoher Stirn (Coronarschnitt bei niedrigem Haaransatz) wird prä- oder posttragal sowie retroauriculär bis weit in den retroauriculären Haaransatz inzidiert (Abb. 1).

Die subcutane Präparation erfolgt, ohne den arteriellen Gefäßplexus zu tangieren, bis zu den Corrugator Muskeln. Lateral wird die Präparation fortgeführt bis zur Augenbraue über das Os Zygomaticus, bukkal bis zum Musculus Masseter über die Mandibula zum Jugulum, retroauriculär über das Mastoid und über den Sternocleidomastoideus bis zur Haarlinie.

Die zweite Präparationsebene hebt das SMAS, beginnend von der superfiziellen Parotisfaszie bis über den M. Masseter, ab und folgt dann unterhalb des Platysmas zur Halsmitte. Auf diese Weise wird ein ausgedehnter mobiler SMAS/Platysmalappen gebildet, der nach cranial/dorsal transponiert und in Höhe des Lobulus schräg inzidiert wird. Hieraus resultiert eine Vectorrichtung nach cranial/dorsal und eine nach cranial. Auf Höhe des Os Zygomaticus wird das SMAS horizontal inzidiert und gestrafft. Nach Vernähung mit nicht resorbierbarem Nahtmaterial (z.B. Terylene 3-0) werden die Überschüsse entweder reseziert oder zum volumetri-



© Valerie Voss-Contreras

Abb. 1 _Schnittführung beim extended/superextended Facelift.

Abb. 1

schen Aufbau verwendet. Nach penibler Blutstillung werden Redons eingelegt, die Haut ohne wesentliche Spannung reseziert, sodass eine exakte Intracutannaht möglich ist. Ein Schaumstoffverband mit milder Kompression wird für eine Nacht angelegt. Am Folgetag können, nach dem Entfernung der Drainagen, bereits die Haare gewaschen werden.

Zusätzliche mögliche Prozeduren sind die laterale Spaltung des M. orbicularis oculi, die Resektion der medialen Anteile des M. Corrugator mit Unterfütterung tiefer Glabellafalten durch das bereits resezierte SMAS-Gewebe oder auch die quere Durchtrennung des Platysmas bei stark ausgeprägten Platysmabändern.

Der Eingriff wird meist in Narkose bei einer Operationsdauer zwischen vier und sechs Stunden durchgeführt.

Ein perfektes Ergebnis ist dann erreicht, wenn trotz der großflächigen Präparation verbunden mit einem erheblichen Gewebetrauma, Nachblutungen, Wundheilungsstörungen im Verlauf und Bildungen von Indurationen oder auch Seromen ausbleiben.

„Ich habe genug davon, den Assistenten beim Facelift durch den Hals auf der anderen Seite zu sehen“...

Zahlreiche Facelift-Varianten wurden in den vergangenen Jahren beschrieben. Ziel war es einerseits, das Gewebetrauma und damit das Risikoprofil zu minimieren, andererseits um dem Wunsch der Patienten nach rascher Gesellschaftsfähigkeit, Genesung, einem unoperierten Aussehen und möglichst unsichtbarer Narben zu entsprechen.

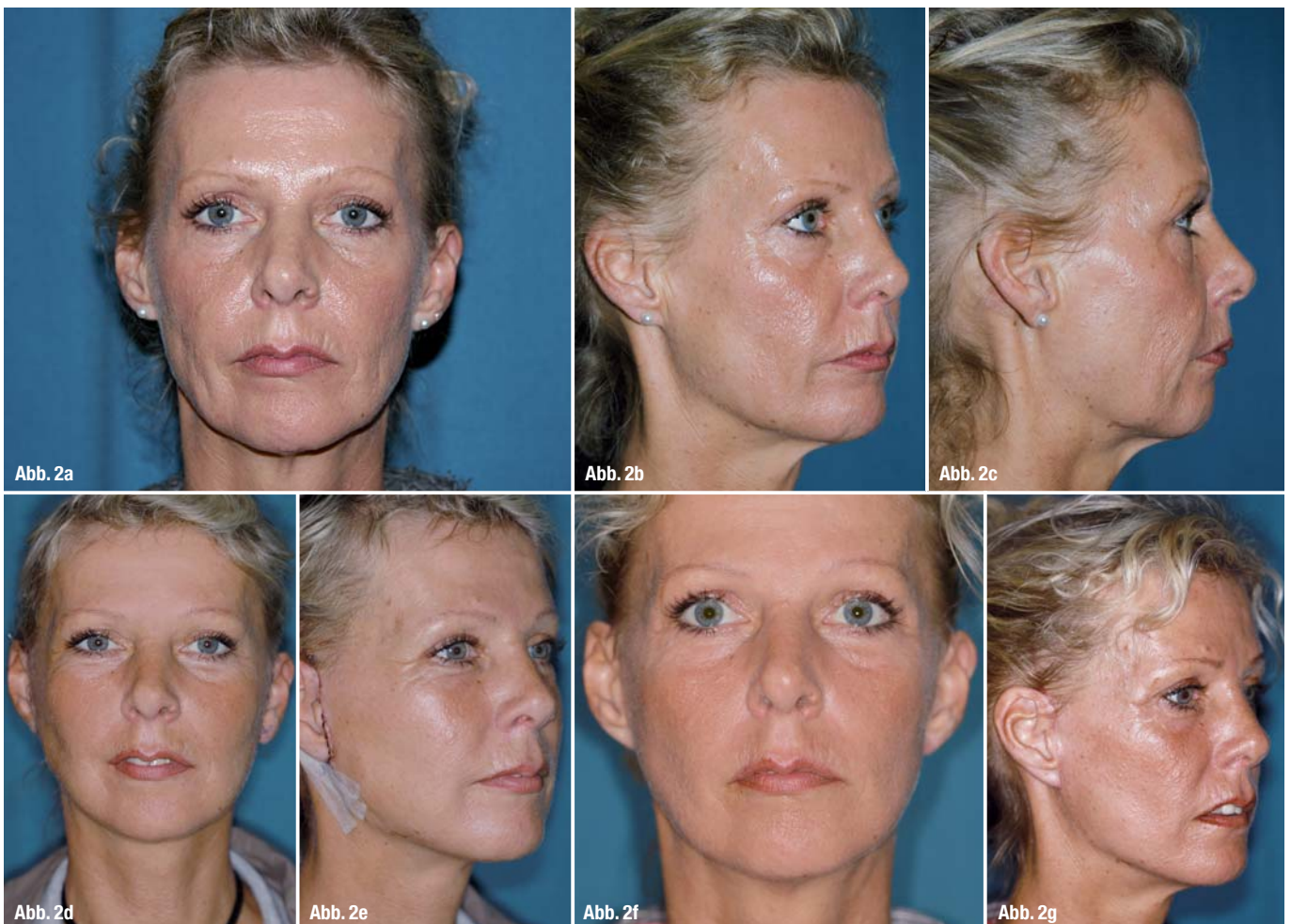Das von Tonnard und Verpaele entwickelte MACS-Lift ist hierzu ein guter Beitrag.

Die Autoren sehen jedoch einen gewichtigen Nachteil in der Gewebsstauchung im Bereich der temporalen Haarlinie, die nicht immer befriedigend ausgeglichen werden kann. Hierdurch kann es zu längerer Unregelmäßigkeit der Haut mit protrahierten Schwellungen und Schmerzen kommen.

Das im Folgenden vorgestellte, *gering invasive Face-Lift (GIF-Lift)* kombiniert die Vorteile einer relativ kurzen Schnittführung mit einer stabilen SMAS/Platysma-Reposition und Aufhängung bei moderater, subcutaner Dissektion und problemlosem Hautausgleich (Abb. 2a-g).

Die Dauer des ambulanten Eingriffes beträgt zwischen 1,5 bis maximal 2 Stunden. Gesellschaftsfähigkeit besteht häufig bereits am Folgetag. Der Eingriff eignet sich bei moderater bis mittlerer Rhytidosis/Ptosis von Wangen und Hals.

Abb. 2_ Fotodokumentation:
Abb. 2a-c_ Präoperativer Aspekt.
Abb. 2d und e_ Am dritten postoperativen Tag.
Abb. 2f und g_ 18 Monate nach dem Eingriff.



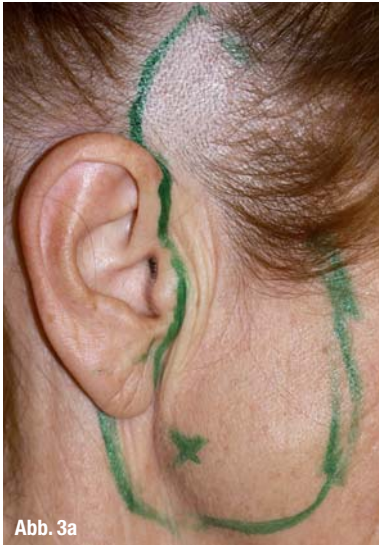

Abb. 3a

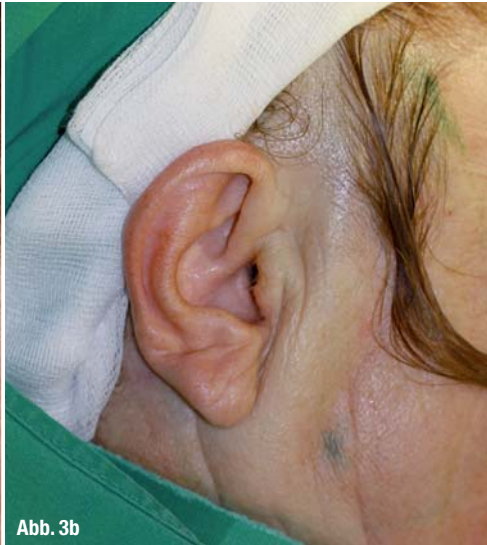

Abb. 3b

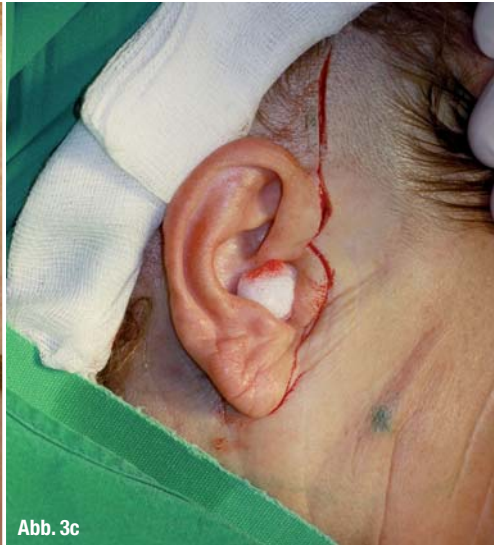


Abb. 3c

Abb. 3a_ Präoperative Anzeichnung der Schnittführung prätragal, präauriculär und retroauriculär sowie Planung der zu resezierenden Hautpartie.

Abb. 3b_ Intraoperativer Aspekt der rasierten und angezeichneten Eckpunkte der geplanten Schnittführung, die nach dem Abwaschen nur noch schwach zu erkennen sind.

Abb. 3c_ Intraoperativer Aspekt der Schnittführung.

_Operationstechnik

Als ambulant geplanter Eingriff kommen Patienten nüchtern am Operationstag mit bereits gewaschenen Haaren, Ohren und einem gründlich gereinigten Gehörgang.

Die Operation erfolgt in Rückenlage. Der Eingriff kann problemlos in Analgosedierung mit Midazolam (gewichtsadaptiert) und flächiger Infiltration eines Lokalanästhetikums (z.B. 25 ml Xylonest 0,5% in Kombination mit Adrenalin 1:400 000) durchgeführt werden.

Die craniale Hautinzision wird wie beim Coronarschnitt bogenförmig von präauriculär etwa 4 cm in die behaarte Kopfhaut geplant. Hierzu wird ventral der gedachten Inzision ein etwa 15 mm breiter Streifen rasiert (Abb.3b). Nach gründlicher Vordesinfektion, Einzeichnen der Schnittführung, präauriculär, prätragal und bis maximal 3 cm retroauri-

cular (Abb. 3a) beginnt die Operation. Die Schnitt- und Dissektionsebenen entsprechen den bereits beschriebenen Techniken des superextended Facelift (Abb. 3c).

Die Präparation wird auf der Temporalisfaszie mittels Skalpell und Schere durchgeführt, beginnt mit einer Dissektionsbreite von 2 cm auf einer gedachten Linie bis über den Angulus mandibulae hinaus und endet 3 cm unterhalb des Angulus und 4 cm unterhalb des Lobulus, in Projektion auf den M. Sternocleidomastoideus und das Periost des Mastoids (Abb. 4 und 5).

Nach subtiler Blutstillung wird mit dem Zweizinkerhaken der optimale Vector zur Reposition der erschlafften Halshaut bestimmt. Meist liegt der tiefste Punkt der Anker-naht über dem Angulus mandibulae. Die nicht resorbierbare Naht fasst SMAS und Platysma durchgreifend. Nach Identifikation der Loréschen Faszie wird eine straffe Pe-

Abb. 4 und 5_ Intraoperative Darstellung der Präparation des SMAS-Platysmalappens.

Abb. 6_ Reposition des SMAS/Platysmalappens.

Abb. 7_ Fassen des SMAS/Platysmalappens zur Fixierung auf Lorésche Faszie.

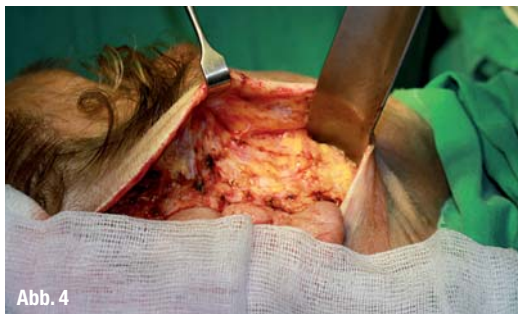

Abb. 4

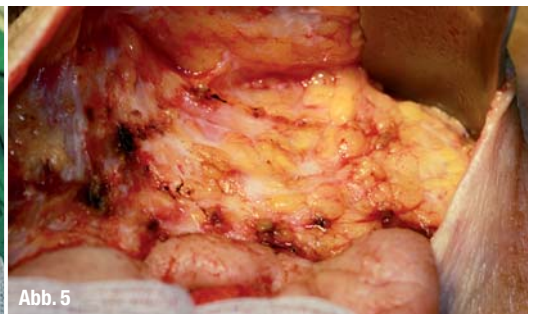


Abb. 5

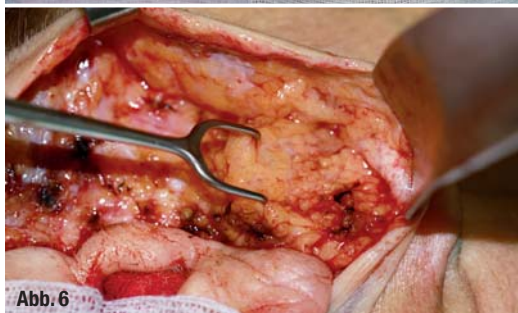

Abb. 6

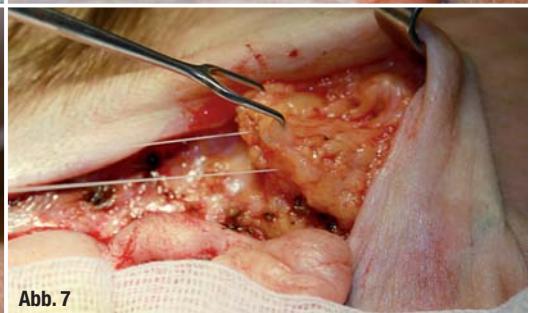
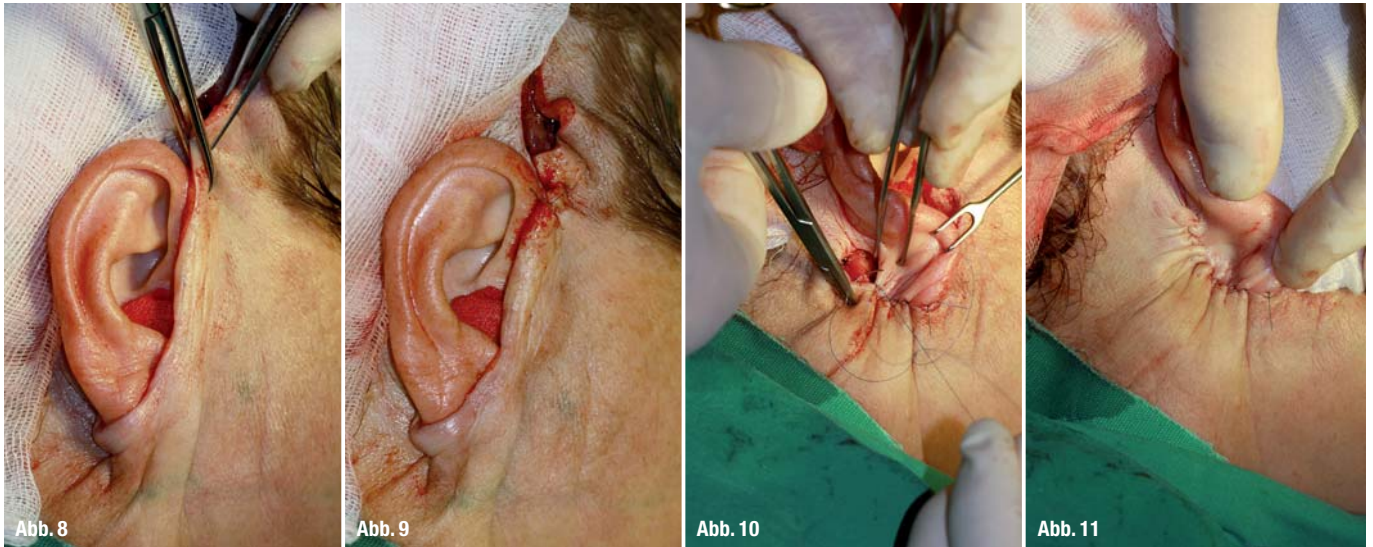


Abb. 7



xie der gefassten Gewebestruktur durchgeführt. Nach Verknotung steht der erste schräg vertikale Vector (Abb. 6).

Nun erfolgt eine durchgreifende, fortlaufende Naht, wobei das SMAS nach subauriculär/dorsal auf der sternocleidomastoidalen Faszie und dem Periost des Mastoids fixiert wird. Die gleiche Naht wird in einer zweiten Reihe nach ventral zur Loréschen Faszie geführt und verknotet.

Mit dem Zweizinkerhaken werden, soweit mobil, abgesunkene bukkale SMAS-Anteile reponiert und durch die gleiche Naht auf die oberflächliche Parotisfaszie, respektive dem Periost des Os Zygomaticum fixiert. In der Regel wird hierdurch die abpräparierte Hautstrecke halbiert. Das bedeutet, dass kaum Raum für Schwellung und Hämatombildung zur Verfügung stehen (Abb. 7).

Vordem Wundverschluss erfolgt die Instillation von 40 mg Gentamycin pro Seite.

Nach Ansetzen eines Pitanguy-Hautmarkers kann der meist beträchtliche Hautüberschuss nach cranial gezogen werden (Abb. 8 und 9).

„Im Bereich der temporalen Haarlinie kommt es nur zu einer geringfügigen Cranialisierung, wenn die Unterminierung nach ventral nicht zu ausgedehnt erfolgte.“

Der subauriculäre Hautüberschuss, bedingt durch die dorsale SMAS-Pexie, wird durch eine retro-/subauriculäre Raffnaht ausgeglichen (Abb. 10 und 11). Die streng subcutane Präparation und der dünne Hautlappen bedingt eine beträchtliche Schrumpfungspotenz, sodass bereits nach einer Woche kaum noch Verwerfungen zu sehen sind. Die Hautnähte erfolgen intracutan mit Prolene 3-0 ventral und mit Prolene 5-0 retroauriculär (Abb. 12 und 13). Breite Steristrips unter den Ohren modellieren die Haut und komprimieren den präparationsbedingten Hohlraum (Abb. 14).

Abb. 8_ Planung der Hautresektion unter Zuhilfenahme des Pitanguy Hautmarkers.

Abb. 9_ Pexienäht und abschließende Planung der zu resezierenden Hautpartien.

Abb. 10 und 11_ Intraoperativer Aspekt der retro-/subauriculären Raffnaht.

Abb. 12_ Aspekt nach Resektion der überschüssigen Haut.

Abb. 13_ Intraoperativer Befund nach Abschluss der Hautnaht.

Abb. 14_ Steristrips zur Modulation und Kompression.

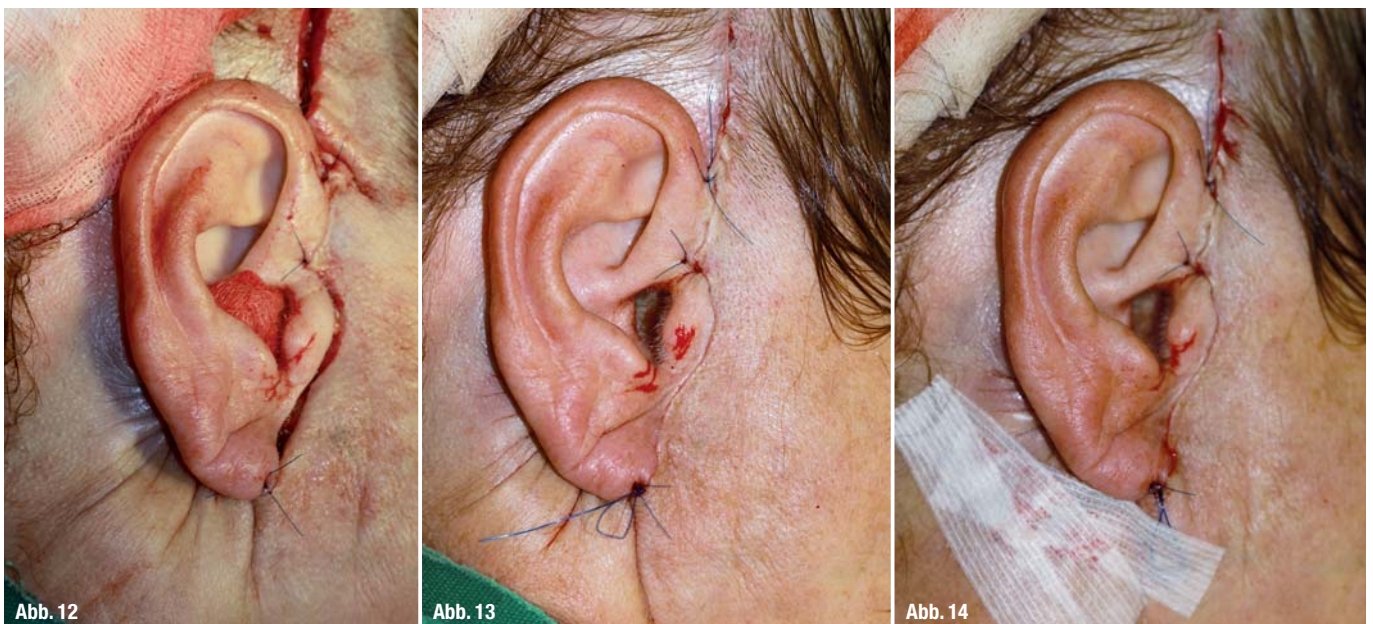

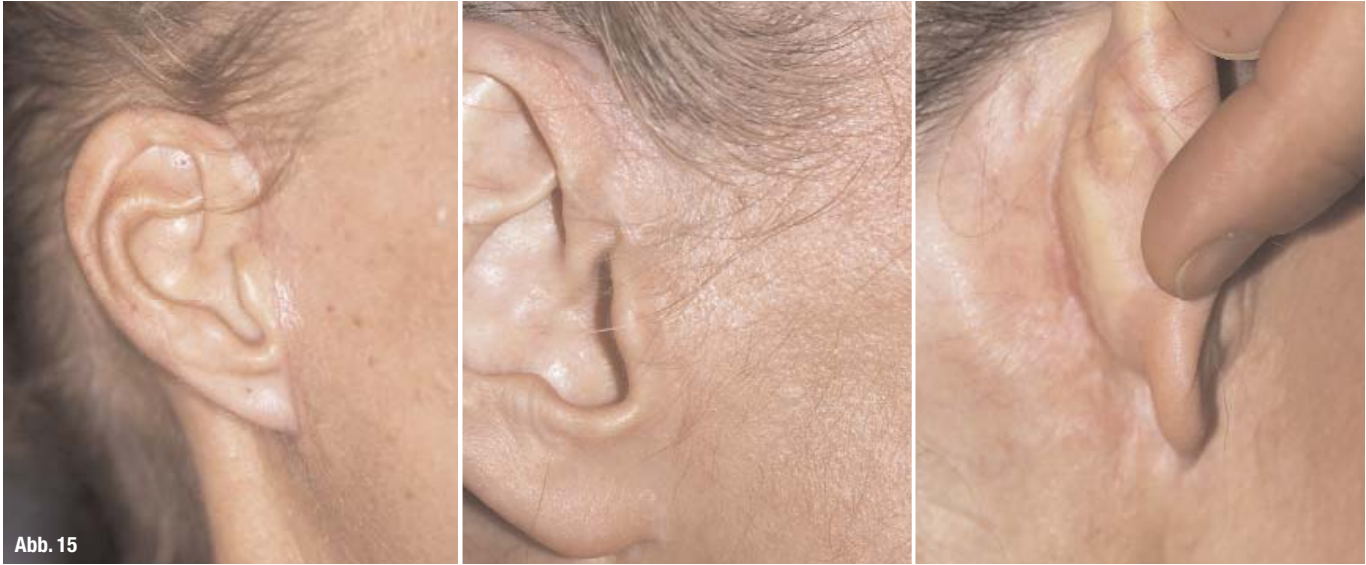


Abb. 15

Abb. 15_ Narben prätragal, präauriculär und retroauriculär 18 Monate postoperativ.

Für 24 Stunden wird ein leicht komprimierender Schaumstoffverband angelegt, mit dem die Patienten die Klinik noch am Operationstag verlassen können.

Ergebnisse

Von 2006 bis Mitte 2013 wurden in der Holstentor-Privatklinik 194 Frauen und 5 Männer mittels GIF-Lift behandelt. Die retrospektive Betrachtung der Nachsorge beinhaltet das unmittelbare postoperative Ergebnis, eine Evaluation nach 6, 12 und 18 Monaten. Die Zufriedenheit der Patienten lag bei nahezu 100 Prozent. Eine Patientin beklagte, dass sich ihre Gesichtskonturen nicht verändert hätten und benotete das Ergebnis mit der Note „ungenügend“. Etwa 12% der Patienten wünschten nach fünf bis sechs Jahren eine erneute Straffung, waren jedoch mit dem primären Ergebnis und der Haltbarkeit zufrieden. Innerhalb der ersten 18 Monate kam es zu drei Infektionen in der subauriculären Tasche, welche durch eine Entlastungsinzision am tiefsten Punkt der Präparation, Lo-

kalmaßnahmen sowie der Einlage einer Septopal-Minikette saniert werden konnten. Eine Patientin musste wegen einer arteriellen Blutung aus einem Nebenast der Arteria temporalis am Nachmittag des Eingriffs revidiert werden. In fünf Fällen war die Korrektur eines geringfügigen, retroauriculären Hautüberschusses in Lokalanästhesie notwendig. Bei drei Patientinnen musste ein sekundär abgelöster Lobulus refixiert werden.

Bereits am ersten postoperativen Tag bestand bei den meisten Patienten eine kaum eingeschränkte Gesellschaftsfähigkeit. Durch leichte Blauverfärbungen und minimale Schwellungen fühlten sich die wenigsten subjektiv in ihrer Gesellschaftsfähigkeit eingeschränkt. Narbenprobleme wie Dehizensen, spannungsbedingtes Verziehen der Narben oder Narbenhypertrophien wurden nicht beobachtet (Abb. 15). Auch kam es in keinem Fall zu Haarausfall im Bereich der coronaren Schnittführung. Eine störende Cranialisierung des Haaransatzes im Schläfenbereich wurde von keiner Patientin moniert.

Abb. 16_ Präoperative Dokumentation des temporalen Haaransatzes.

Abb. 17_ Postoperativer, leicht cranialisierter Haaransatz, der durch den horizontalen Vector nur gering ausgeprägt ist.

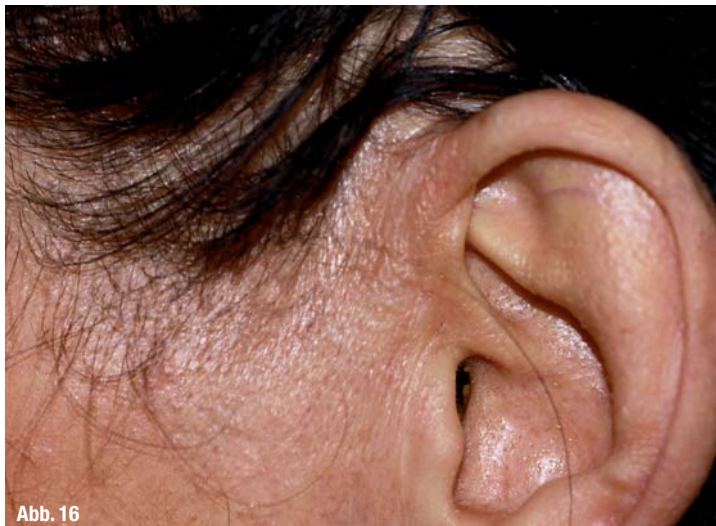

Abb. 16

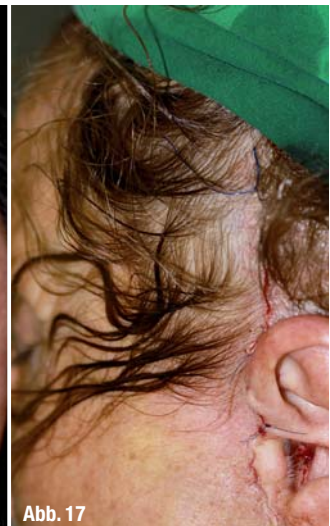

Abb. 17

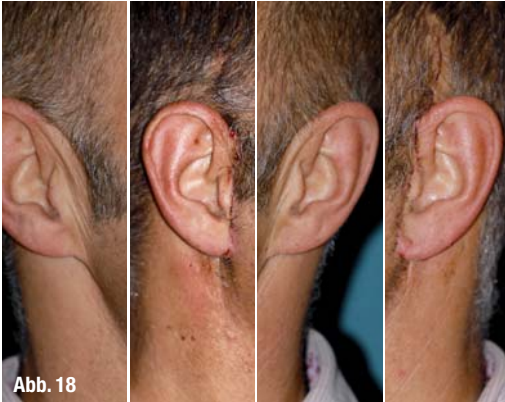

Abb. 18

Zusatz

Durch die im Vorfeld beschriebene Technik lassen sich hervorragend Ohrläppchen korrigieren, da die gewählten Vektoren zu einer natürlichen Lage des Ohrläppchens führen. In der Nachsorge konnten keine Rezidive im Sinne einer Caudalisierung des Ohrläppchens durch Narbenzug beobachtet werden (Abb. 18).

Diskussion

Das GIF-Face-Lift ist aus Sicht der Autoren eine Alternative zum extended-Facelift und dem MACS-Lift. Die Platzierung der Vektoren in der Technik des GIF-Face-Lifts verbindet eine gute und haltbare Straffung der Hals- und Wangenpartie trotz deutlich verkürzter und nach einem Jahr kaum noch sichtbarer Narben bei einem erheblich reduzierten Operationstrauma und rascher Gesellschaftsfähigkeit. Durch die, im Vergleich zum MACS-Lift geänderte Schnittführung geschieht der Längenausgleich der Haut innerhalb des behaarten Kopfes und kurzstreckig retroauriculär und ist hier bereits nach der Naht nicht mehr sichtbar. Obwohl der temporale Haaransatz leicht cranialisiert wird, führt der dem cranialen Vektor entgegengesetzte horizontale Vektor bei dem Ausgleich des Hautüberschusses im Bereich der Haarlinie zu einer Verringerung der Anhebung (Abb. 16 und 17).

Bei ausgeprägter Rhytidosis mit schwerer Haut sollte ein klassisches extended oder superextended Facelift durchgeführt werden.

Bei den ersten 45 Facelifts, die nach dieser Methode durchgeführt wurden, kam es zu drei Infektionen. Die Ursache hierfür könnte sein, dass die gewebeifizierende, durchgreifende SMAS-Pexienahrt in Verbindung mit Keimverunreinigungen durch Kopfhare, die nicht immer auszuschließen ist, Auslöser für die Infektionen waren.

Ob eine lokale Instillation von Gentamycin 40 mg unabdingbar notwendig ist, bleibt zu diskutieren. Nach der routinemäßigen Applikation von Genta-

mycin ist es bei den weiteren 154 Patienten zu keiner Wundheilungsstörung oder Infektion mehr gekommen.

Studien zeigen, dass Nebenwirkungen, wie Oto- und Nephrotoxizität, bei topischer Anwendung zu vernachlässigen sind. Die therapeutische Breite von Gentamicin umfasst auch problematische grampositive Hautkeime, wie Staphylococcus aureus und epidermidis. Bei keinem der mit Gentamycin behandelten Patienten ist es zu einer Nebenwirkung gekommen.

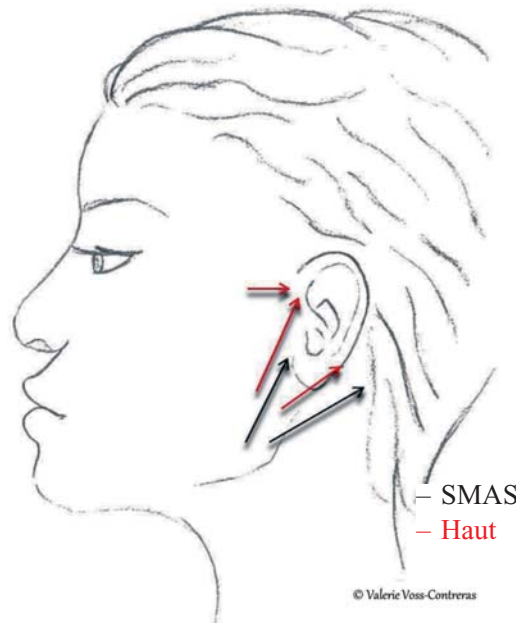


Abb. 19

Abb. 19_Vektorenverlauf der Haut- und SMAS-Vektoren.

_Kontakt	face
<p>Dr. med. Karl-Gustav Bräutigam Holstentor-Privatklinik Ästhetisch-Plastische Chirurgie GmbH An der Untertrave 91–94 23552 Lübeck E-Mail: holstentorklinik@dgn.de</p>	
<p>Dr. med. Benjamin Gehl Plastische-, Rekonstruktive-, Ästhetische- und Handchirurgie Intensivstation für Schwerbrandverletzte Universität Schleswig-Holstein, Campus Lübeck Ratzeburger Allee 160 23538 Lübeck E-Mail: benjamin.gehl@gmail.com</p>	
<p>Infos zum Autor</p> 	